主要症例で学ぶ
連載 ＼ナースが知りたい！／

脳神経外科疾患の病態・治療・術後ケア

脳神経外科の患者さんをケアするには，疾患とその治療について知らないと始まらない！
基本中の基本の症例を通して，ナースが知っておくべき知識を実践的かつビジュアルに解説します。

第1回

クモ膜下出血
脳動脈瘤頸部クリッピング術

林 健太郎 長崎大学 脳神経外科

はやし・けんたろう；1995年長崎大学医学部卒業。1996～2002年 長崎大学関連施設にて脳神経外科診療，2003年 米国ケンタッキー大学留学，2005年 長崎大学 脳神経外科 助教を経て，2010年 同講師，現在に至る。医学博士，日本脳神経外科認定医，日本脳卒中専門医，日本脳神経血管内治療指導医。

? クモ膜下出血とは

出血性脳卒中のひとつであり，クモ膜下腔（脳脊髄液がある部位，脳の主幹動脈が走行している，脳槽ともいう）に出血が広がる状態である（図1-A・B）。原因は脳動脈瘤（図1-C）の破裂によるものが約8割を占める。その他，動脈解離や脳動静脈奇形から出血することもある。

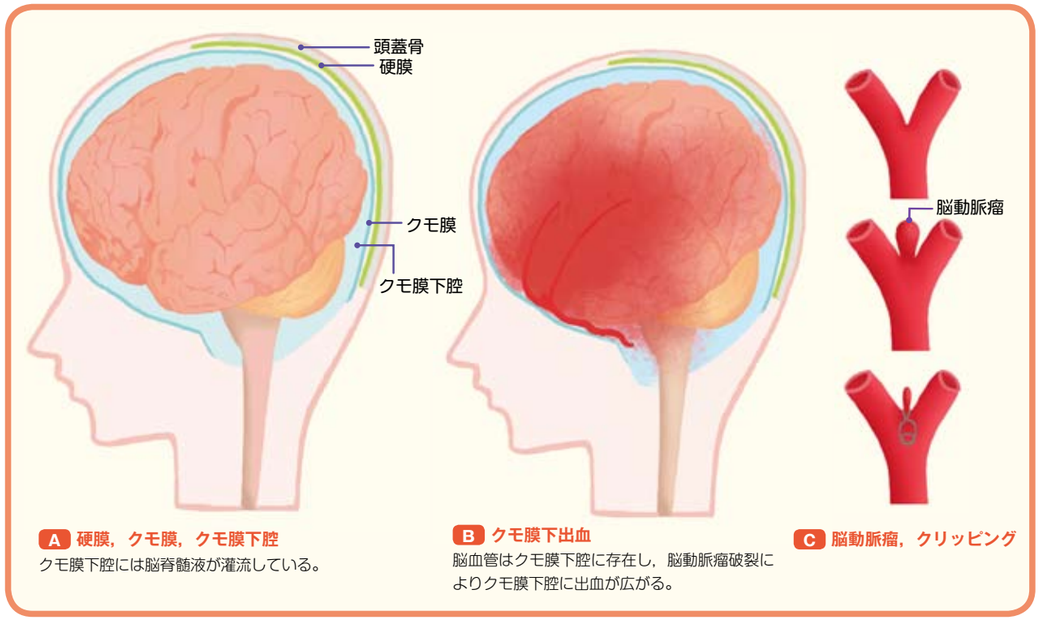

A 硬膜，クモ膜，クモ膜下腔
クモ膜下腔には脳脊髄液が灌流している。

B クモ膜下出血
脳血管はクモ膜下腔に存在し，脳動脈瘤破裂によりクモ膜下腔に出血が広がる。

C 脳動脈瘤，クリッピング

図1 クモ膜下出血の病態

症 例

症例提示

症例 ● 71歳，女性
既住歴 ● 慢性関節リウマチ
病歴 ● 整形外科医院にてリハビリ中に意識消失し，救急搬送された。来院時，意識障害JCS Ⅱ-10を認めた。瞳孔のサイズは3.0 mmで左右同大であり，対光反射は正常であった。運動麻痺は認めなかった。血圧230/110 mmHgと高血圧を認めた。血液検査を行い，点滴ルートを確保した。頭部CTでクモ膜下出血を認めた（図2-A）。CT血管造影では左中大脳動脈分岐部に7×4 mm大の動脈瘤を認め（図2-B），動脈瘤破裂によるクモ膜下出血と診断した。セルシン（ジアゼパム，抗不安薬）5 mgを静脈投与して鎮静し，ペルジピン（ニカルジピン，カルシウム拮抗薬）5 mg/時を使用し，血圧は145/83 mmHgに低下した。オメプラール（オメプラゾール，プロトンポンプ阻害薬）1 A（20 mg）を静注し，ストレス潰瘍を予防した。

図2 症例：画像検査所見

A 頭部CT像
クモ膜下出血を認める。トルコ鞍上部が高吸収域（白色）であり，“ダビデの星”やペンタゴン（五角形）といわれる特徴的なサインがみられる。

B CT血管造影像
左中大脳動脈瘤がみられる（→）。

表1 くも膜下出血の重症度分類

Grade 0	未破裂脳動脈瘤の症例
Grade 1	意識清明，無症状あるいは軽度の頭痛
Grade 2	意識清明，中等度から高度の頭痛
Grade 3	傾眠，錯乱あるいは軽度の局所神経障害を伴うもの
Grade 4	昏迷，中等度から高度の片麻痺
Grade 5	深昏睡，除脳硬直，瀕死の状態

症例の治療と術後管理

脳動脈瘤頸部クリッピング術

クモ膜下出血の重症度はGrade 3（表1）で外科的治療の適応であり，同日，クリッピング術を施行した。全身麻酔下に仰臥位で左前頭側頭部を開頭し，顕微鏡下に脳溝（シルビウス裂）を剥離して中大脳動脈瘤を

図3 症例：術中顕微鏡像

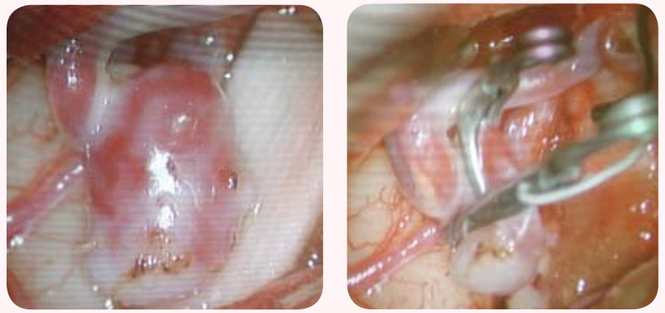

A 術直前
脳動脈瘤がみられる。

B 術直後
脳動脈瘤は2本のクリップによって挟まれている。