

ニューロナースの疑問に答える！

# 脳神経疾患画像診断レクチャー

疾患の基礎知識、画像を見るときのポイントなど  
脳神経疾患画像にまつわるナースの素朴な疑問に  
1問1答形式でズバットお答えします！



### 企画

土屋一洋 (杏林大学医学部 放射線医学教室 准教授)

つちや・かずひろ：1980年 北海道大学医学部卒業、  
同年 東大附属病院 放射線科 研修医、1981年 同 助  
手、1984年 公立昭和病院 放射線科 科長、1985年  
防衛医科大学校 放射線医学教室 助手、1993年 杏林  
大学医学部 放射線医学教室 講師を経て、2000年よ  
り同 助教授 (2007年より准教授)。

### 執筆

五明美德 (杏林大学医学部 放射線医学教室 助教)  
土屋一洋 (杏林大学医学部 放射線医学教室 准教授)

## 第6回

# 脳動脈解離

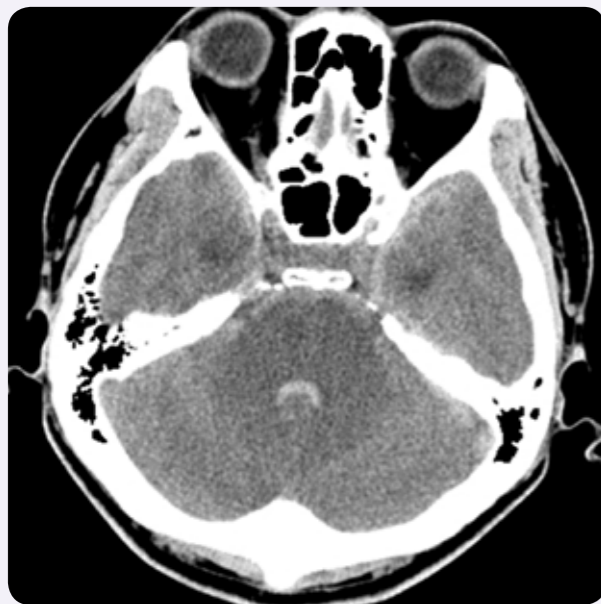## ① 脳動脈解離のDSA (digital subtraction angiography)

### 症例

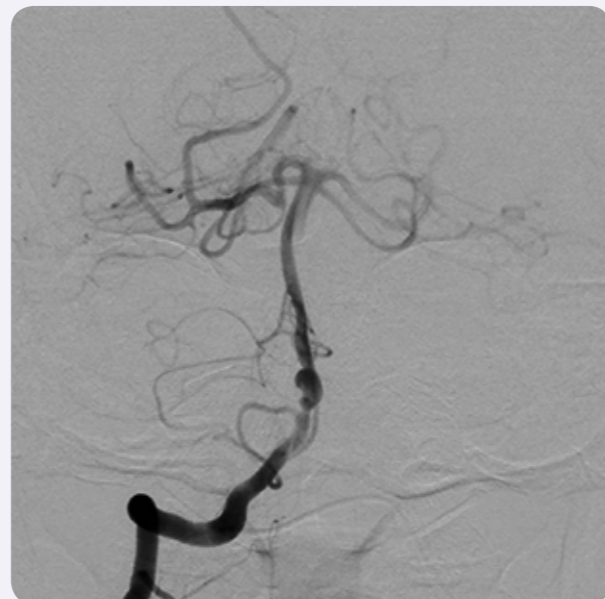50歳の男性

突然の意識障害にて救急搬送された。

単純 CT

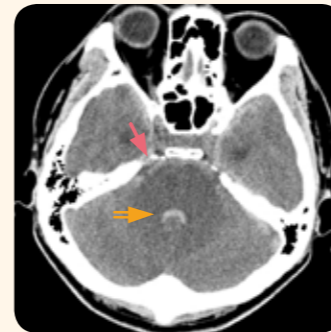


DSA



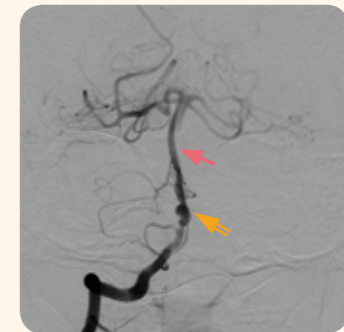## 画像所見

単純 CT



橋周囲をはじめ、くも膜下腔に広く出血を認める(→)。第4脳室内にも出血がみられる(⇒)。

DSA



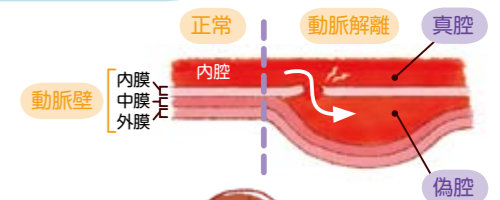
脳底動脈に隔壁(内膜フラップ, intimal flap)を認め(→)、動脈瘤の形成もみられる(⇒)。

## Q1



脳動脈解離とはどのような病気ですか？

動脈壁は内膜、中膜、外膜からなります。「動脈解離」とは動脈の内膜に亀裂が生じ、内膜と中膜(時に中膜と外膜)の間に血液が流入し「偽腔」が形成された状態のことです。偽腔が瘤状に拡張すると「解離性動脈瘤」となります。脳動脈解離は、頭蓋内では椎骨・脳底動脈に多くみられます。



## Q2

脳動脈解離はどのような原因で起こりますか？



運動、整体治療、咳嗽・洗髪など頭部回旋による比較的軽微な外傷で起こります。このほか、線維筋異形成、嚢胞性中膜壊死・変性、Marfan 症候群、粥状動脈硬化症など中膜に脆弱化をきたす疾患も動脈解離の原因になります。

- 頭部回旋 (運動・整体治療・咳嗽・洗髪など)
- 線維筋異形成
- 嚢胞性中膜壊死・変性
- Marfan 症候群
- 粥状動脈硬化症

## Q3



脳動脈解離にはどのような症状がありますか？

椎骨・脳底動脈解離による直接的な症状として後頭・後頸部痛がありますが、疼痛を認めない症例も少なくありません。偽腔が拡張した解離性動脈瘤の破裂によりくも膜下出血を起こすと、激しい頭痛や悪心・嘔吐、髄膜刺激症状をきたします。真腔の狭小化や閉塞により脳幹部に梗塞を生じると同側の脳神経症状と反対側の麻痺をきたし、小脳半球の梗塞では主に指鼻試験など協調運動障害(四肢失調)を、小脳虫部の梗塞では主に歩行障害(体幹失調)を生じます。



後頭・後頸部痛

くも膜下出血を起こすと…

激しい頭痛  
悪心・嘔吐



脳梗塞を起こすと…

- 脳神経症状・麻痺 (脳幹部の梗塞)
- 協調運動障害 (小脳半球の梗塞)
- 歩行障害 (小脳虫部の梗塞)