

ニューロナーズの疑問に答える！

脳神経疾患画像診断レクチャー

疾患の基礎知識、画像を見るときのポイントなど脳神経疾患画像にまつわるナーズの素朴な疑問に1問1答形式でズバットお答えします！

第10回

下垂体腺腫 / 頭蓋咽頭腫

執筆 | 前田正幸 (三重大学附属病院 放射線診断科 講師)



第10回

下垂体腺腫 / 頭蓋咽頭腫



企画

土屋一洋 (杏林大学医学部 放射線医学教室 准教授)

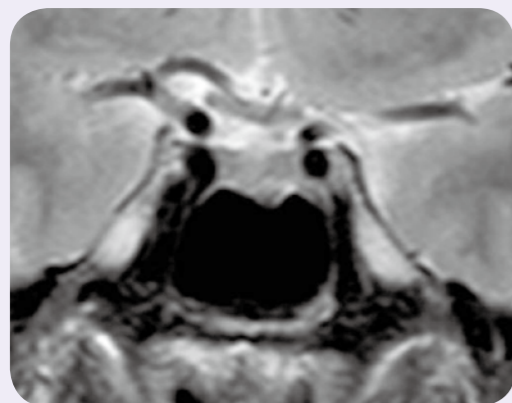
つちや・かずひろ：1980年 北海道大学医学部卒業。同年 東大附属病院 放射線科 研修医。1981年 同 助手。1984年 公立昭和病院 放射線科 科長。1985年 防衛医科大学校 放射線医学教室 助手。1993年 杏林大学医学部 放射線医学教室 講師を経て、2000年より同 助教授 (2007年より准教授)。

① 下垂体腺腫

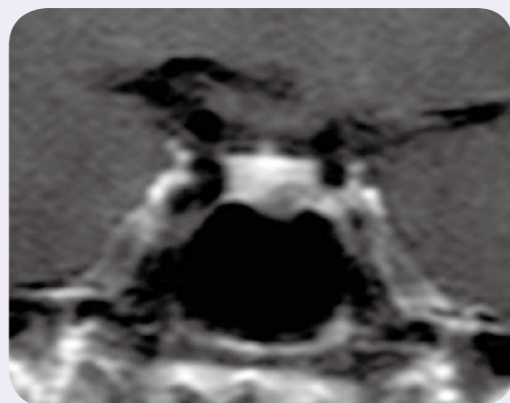
症例 1 22歳の女性

乳汁分泌あり。血中プロラクチン高値を指摘された。

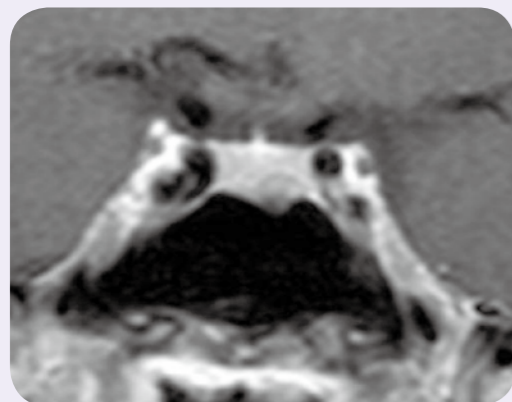
MRI 冠状断 T2 強調像



MRI 冠状断ダイナミック造影

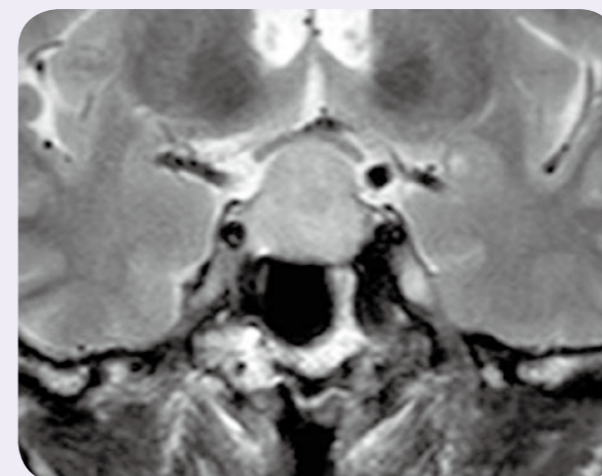


MRI 冠状断造影 T1 強調像



症例 2 51歳の男性 視野障害

MRI 冠状断 T2 強調像



MRI 矢状断造影 T1 強調像

