

特集 基本に戻って身体所見をみる

I-1

I. 各種身体所見の特徴 視診・触診

田中信大

東京医科大学 循環器内科 准教授

医療が進歩し、コンピュータが普及した現代においても、古くから伝わる身体所見、とくに聴診の技術が重要視されている。身体所見は心エコー図検査などのさまざまな検査を行う前に、俯瞰的に全体像を把握するうえで非常に有効な手段である。はじめから細かい部分のみを狙った検索を行うと、病態の全体像を見落とすことになる。さらに聴診でさえ、ある程度その所見を予測しなければ聴こえてこない「音」も存在する。なによりもまず、「見て・触れる」こと、そこから病状を推察することが診察の第一歩である。もちろん日常の診療のなかで自然と行われている手技も多いと思うが、ここでは基本に戻ってそれらの臨床的意義を再確認してみたい。

視診

循環器救急疾患の初療においては、なんといっても第一印象が大切である。いささか科学的ではないが、初療室に入ってきた初見の時点での顔色、全身から伝わってくる重症感は適中することが多い。冷汗の有無（これは触れることによっても確認する）、意識状態、けいれん・不自然な動きの有無、貧血の状態、さらには瞳孔・眼球運動、舌の状態（脱水の有無）、爪の状態など、数秒で観察するだけでもかなり多くの情報が含まれている。単にみるだけでなく、さまざまな可能性を考え、頭をフル回転させながら有意な所見を探し出すことが重要である。

循環器疾患における視診の知識として押さえておくべき点として、頸静脈の視診所見が挙げられる。頸静脈怒張の程度から右房圧を推定し、その拍動パターンから右心疾患の診断の補助とすることが可能である。

頸静脈の視診による右房圧の推定

頸部では外頸静脈と内頸静脈が観察可能であるが、一般に観察が容易なのは外頸静脈である（図1）。しかし、外頸静脈は上大静脈と直接交通しているわけではなく、また静脈弁が存在するため、右房圧が外頸静脈所見に鋭敏には反映されづらい。一方、内頸静脈は皮膚の深部にあり、直接観察することはできない。皮膚へ伝わる拍動を皮膚の動きとして観察するが、拍動が小さいので頸部を接線方向にみると観察しやすい（図2）。その際、頸動脈の拍動と区別する注意が必要である。頸動脈は皮膚から盛り上がる方向への運動を1心拍に1回、収縮期に観察するが（橈骨動脈の拍動を触知しながら観察すると識別しやすい）、頸静脈は皮膚から内方（くぼむ方向）への運動を含み、1心拍内に2回の運動、あるいは収縮期以外の時相での運動が観察できる。

右房圧を推定するためには、胸骨角から内頸静脈の拍動が観察される部位の高さを計測する。通常、患者

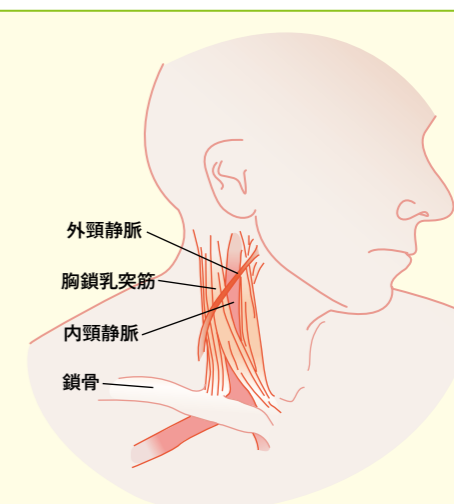
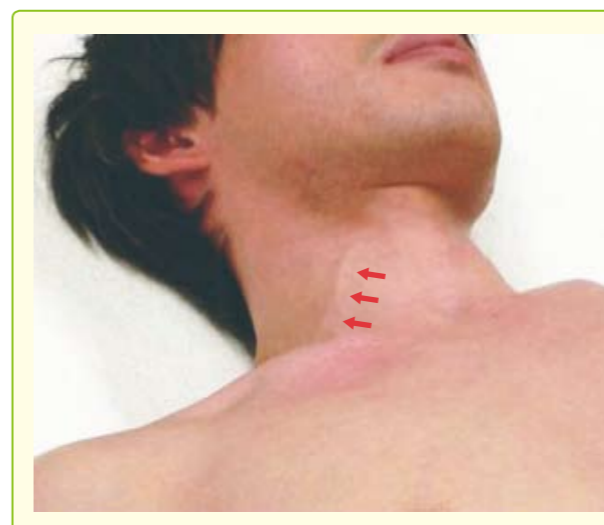

図1 頸静脈の視診
外頸静脈（矢印）は皮膚直下を走行しているため容易に観察できる。

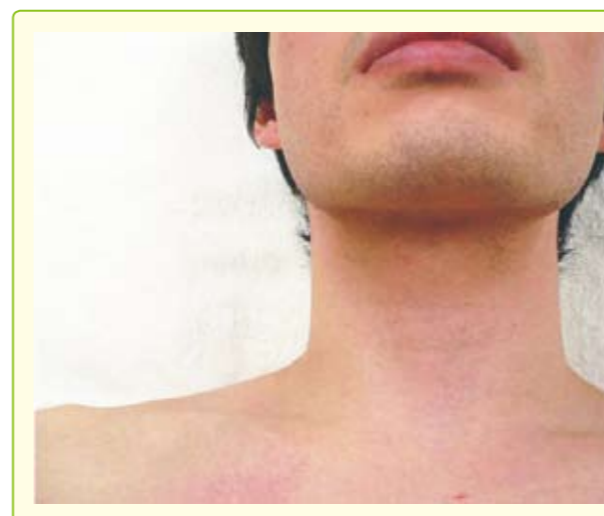

図2 内頸静脈の視診
検査者の視点である。頸部を接線方向に観察し、静脈拍動を探す。

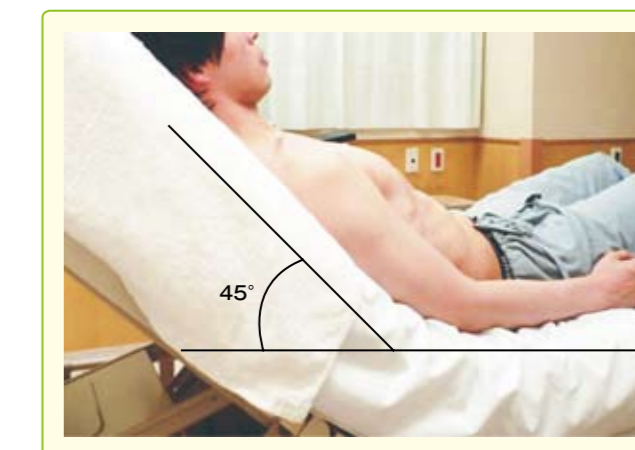


図3 頸静脈視診の際の体位
半座位45°として評価する。

を半座位で45°に座らせて評価する（図3）。右房から胸骨角までの高さ（体型により異なるが約7 cm程度）と、計測された胸骨角から内頸静脈の高さの合計が右房圧である。合計で12 cmの水柱を水銀柱に換算すると9 mmHgであるので、それ以上の高さとなれば、右房圧（水柱）の上昇が存在することになる（右房圧の正常値上限は8 mmHg程度である）。

右房圧には観察時の体位が大きく影響する。すなわち、仰臥位では右房と頸静脈はほぼ同レベルの高さであるので、静脈圧上昇時には振り切れてしまい拍動を観察できない。また、座位では右房から胸骨角の高さが10 cm程度あるので、頸静脈の拍動が頸部より下方に位置し頸

部では観察できないことが多い（図4）。逆に座位で明瞭な頸静脈拍動を観察すれば、右房圧の上昇または右心不全が存在することが瞬時に判断できる。

半座位45°での観察で、頸部に頸静脈の拍動を観察できない場合には、拍動部位が鎖骨レベルよりも下方にあるか（右房圧が低い）、下顎レベルよりも上方にある（右房圧が非常に高い）と考える必要がある。その鑑別をする手技として、肝頸静脈逆流（hepato-jugular reflux）がある。腹部右季肋部下を圧迫することにより、頸静脈拍動レベルの上昇を観察する（図5）。

呼吸による頸静脈拍動レベルの変動を観察することも重要である。正常では吸気時にその位置が下降するが、