5 間質性肺炎の画像診断

小倉高志
神奈川県立循環器呼吸器病センター 副院長，呼吸器内科 部長

Point 1 急性経過に進行する間質性肺炎の画像所見から，鑑別疾患を挙げられる．

Point 2 急性経過に進行する間質性肺炎の胸部画像から，予後不良のDADタイプの間質性肺炎を疑える．

Point 3 慢性経過で進行する間質性肺炎の胸部画像から，予後不良の特発性肺線維症の診断ができる．

はじめに

間質性肺炎の画像診断を読み解く前には，とくに臨床情報を考慮しなければ鑑別は困難である．胸部単純X線写真上，両側肺の広い範囲に散布した異常陰影を呈する症候群がびまん性肺疾患と定義され，実にさまざまな疾患が含まれる．

どのようなときに間質性肺炎を疑うのか？ 臨床経過のスピードという時間軸を意識して鑑別を挙げる必要がある．すなわち，この患者が，①症状が急性経過（1か月以内），②亜急性経過，③慢性経過，④無症状の検診発見なのかを判断することは重要である．表1に疾患経過からの鑑別診断を挙げる．なかでもとくに太字の疾患は頻度が高く，鑑別の上位に入れておかなければならない．

本章では，間質性肺炎のなかでもレジデントの皆さんにぜひ覚えてほしい代表的な症例を具体的に示しながら，間質性肺疾患の画像を読み解くためのポイントを解説する．

1. 間質性肺炎の画像を読み解く：急性・亜急性に呼吸困難が出現した例

急性間質性肺炎は非常にまれな疾患であることを認識し，急性・亜急性に経過するびまん性肺炎では原因を徹底的に追求すべきである．以下に代表的な間質性肺炎を示す．

薬剤性間質性肺炎

まず，感染症と心不全を除外するということは銘記すべきであるが，次に大事なことは，薬剤性間質性肺炎の除外である[1]．

薬剤服用中の症例にびまん性肺疾患が発症したら，否定されるまでは原因として薬剤を第一に疑う．同じ薬剤でもさまざまな画像パターンをとる．

画像読影のポイント①

同じ薬剤でもさまざまな画像パターンをとる．

表1 発症様式からみた間質性肺炎とその鑑別疾患の内訳*

急性発症	**感染症，心不全，薬剤性肺炎**
	過敏性肺炎
	膠原病合併IP（皮膚筋炎，SLEなど）
	IIPs
	（AIP，**IPFの急性増悪**，**COP**，NSIP）
	肺出血，癌性リンパ管症
	急性好酸球性肺炎，肺梗塞
亜急性発症	**感染症，薬剤性肺炎，過敏性肺炎**
	膠原病合併IP（皮膚筋炎など）
	IIPs（COP，NSIP）
	慢性好酸球性肺炎
慢性発症	IIPs（**IPF**，**NSIP**，**上肺優位型肺線維症**）
	慢性過敏性肺炎
	膠原病合併IP（強皮症，関節リウマチ）
	じん肺，薬剤性肺障害，
	気道性疾患（DPB，肺MAC症）
無症状（検診発見）	**サルコイドーシス**，**IIPs**（**IPF**，**NSIP**）
	慢性過敏性肺炎，じん肺
	膠原病合併IP（強皮症，関節リウマチ）
	気道性疾患（肺MAC症）
	肺ランゲルハンス細胞組織球症
	肺胞蛋白症，肺リンパ脈管筋腫症

*太字は頻度の高い疾患
IP：間質性肺炎（interstitial pneumonia），SLE：全身性エリテマトーデス（systemic lupus erythematosus），IIPs：特発性間質性肺炎（idiopathic interstitial pneumonias），AIP：急性間質性肺炎（acute interstitial pneumonia），IPF：特発性肺線維症（idiopathic pulmonary fibrosis），COP：特発性器質化肺炎（cryptogenic organizing pneumonia），NSIP：非特異性間質性肺炎（nonspecific interstitial pneumonia），DPB：びまん性汎細気管支炎（diffuse panbronchiolitis），MAC：*Mycobacterium avium* complex

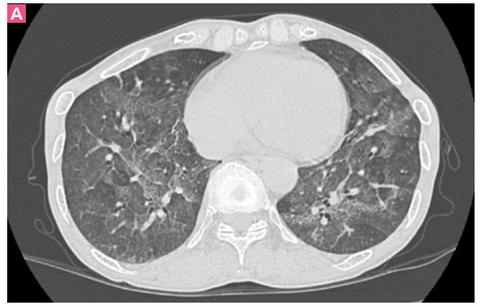

関節リウマチ患者におけるMTXによる薬剤性間質性肺炎（HPパターン）

漢方薬（乙字湯（オツジトウ））による薬剤性間質性肺炎（NSIPパターン）

図1 薬剤性間質性肺炎のHRCT像
A：広範にモザイク状のすりガラス陰影が広がり，肺の縮みや牽引性気管支拡張などの所見がない．
B：両側の中下肺の気管支周囲に浸潤影を認める．牽引性気管支拡張と気管支の収束があり，既存の構造改変を認める．
HP：過敏性肺炎（hypersensitibity pneumonitis），NSIP：非特異性間質性肺炎（nonspecific interstitial pneumonia）

薬剤性間質性肺炎は多彩な画像所見をとるが，特発性間質性肺炎などの既知の肺疾患の，どの疾患に類似した画像パターンをとるかにより分類される．

図1Aに，MTX（メトトレキサート・リウマトレックス）服用中の関節リウマチ患者に出現した，間質性肺炎の高分解能CT（high-resolution CT；HRCT）像を示す．広範に**モザイク状のすりガラス陰影**が広がり，**肺の縮み**や**牽引性気管支拡張**などの所見がない（専門用語では「**既存の構造改変がない**」と表現する）．**過敏性肺炎**（**hypersensitibity pneumonitis**；**HP**）に類似した所見である．

図1Bに，漢方薬（乙字湯（オツジトウ））服用中の患者に出現した間質性肺炎のHRCT像を示す．両側の中下肺の**気管支周囲に浸潤陰影**（consolidation）を認める．**牽引性気管支拡張**（気管支の壁がギザギザしている）と**気管支の収束**があり，既存の構造改変を認める特発性間質性肺炎のうち，**非特異性間質性肺炎**（**nonspecific interstitial pneumonia**；**NSIP**）に類似した所見である．

上述のHPパターンとNSIPパターンの薬剤性間質性肺炎では，薬剤の中止のみで軽快するなど，ステロイドによる治療反応性は良好である．

画像読影のポイント②

予後不良なDADパターンの薬剤性間質性肺炎をきたしているかの判断が重要である．

DAD（**diffuse alveolar damage**）とは，急性の肺障害に対する非特異性の反応で，急性呼吸促迫症候群（acute respiratory distress syndorome；ARDS）あるいは，急性間質性肺炎（acute interstitial pneumonia；AIP），特発性肺線維症（idiopathic pulmonary fibrosis；IPF）の急