

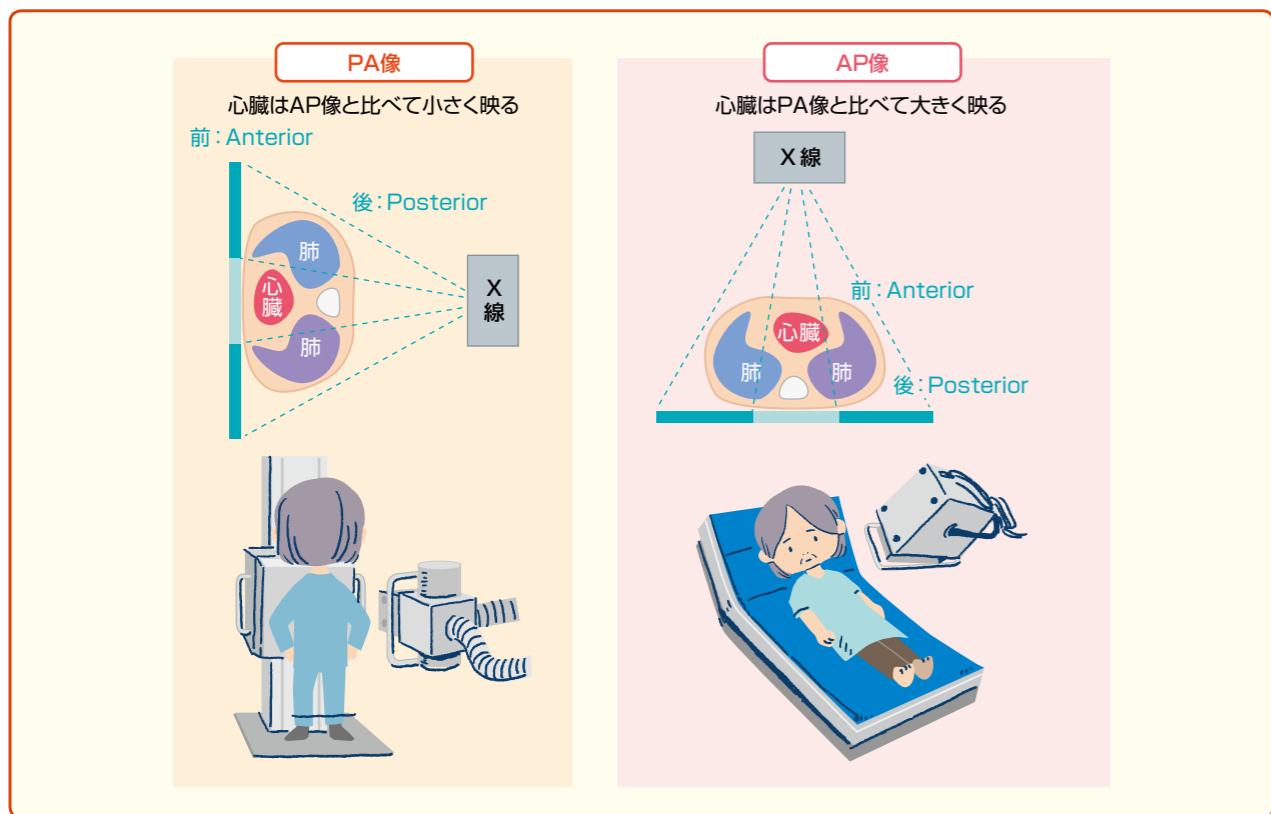図3 撮影方向

イドに来てくれるため、こちらから患者を検査室へ連れていくよりも業務量としては少なくなるかもしれません。しかし、検査室での撮影と、ベッドサイドでのポータブル撮影では決定的に違うことがあります。それが「撮影方向」です。

検査室で立位で撮影する際、X線は背部から胸部に向かって照射されますが、ポータブル撮影では胸部から背部に向かって照射されます。これにより、心臓や縦隔のサイズが変わって映し出されます。そのため、循環器疾患患者において重要な心胸比などをみるためにはできるだけ背部から映した画像

が必要となります(図3)。しかし、必ずしもすべての患者が立位で撮影できるわけではないため、どのような条件で撮影した画像なのかを念頭に置いてアセスメントする必要があります(メモ1)。

メモ 1 PA像とAP像

検査室で行うように背部から胸部にかけてX線を照射する場合を“後ろ (posterior) から前 (anterior) に向かって照射する”という意味で「PA像」といい、前 (anterior) から後ろ (posterior) に向かって照射する場合を「AP像」といいます。正確な撮影条件にするにはできるだけPA像で撮ることが重要です。

胸部X線画像には何が映るのか

胸部X線画像に映る組織・デバイス

胸部X線検査では、心臓、肺、気管、横隔膜、胃、

十二指腸の撮影が可能であり、併せてそれらの周囲に挿入されているデバイス(気管チューブやカテーテルなど)を確認することができます。

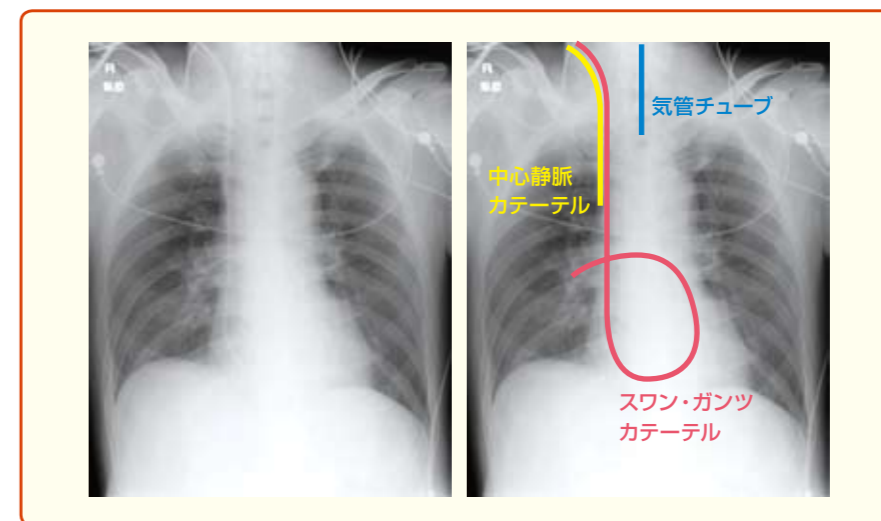


図4 挿入されたデバイス例

挿入されている各デバイスが正しい位置にあるか確認する。
 ●気管チューブ：気管チューブ先端位置と気管分岐部を確認する。気管分岐部は第4、5胸椎の高さであり、適切なチューブの先端位置は気管分岐部より2～3cm上。
 ●スワン・ガンツカテーテル：先端が肺動脈まで挿入されているかを確認する。
 ●中心静脈カテーテル：頸部・鎖骨下から挿入され、上大静脈内にあるか、先端が右房の手前にあるかを確認する。

チューブ・ライン類の位置の確認

循環器疾患患者において胸部X線画像を撮る目的は、診断や評価だけではなく、挿入されたデバイスの位置の確認もあります。挿管管理が必要

であったり、中心静脈ライン挿入が必要であったりとさまざまなデバイスが挿入されるため、それらが正しく挿入されているかも併せてみていく必要があります(図4)。

循環器疾患と胸部X線画像

さて、X線画像において、空気が多いところは黒く、水が多いところは白く映るということは前述しました。そこで、ここからは具体的にX線画像とともに循環器疾患患者へのケアを考えていきたいと思います。

心不全増悪により緊急入院となった例(図5)

図5Aは心不全増悪により緊急入院した患者の胸部X線画像です。

全体的に肺が白っぽくなっている(肺野の透過

性の低下)のがわかるでしょうか。心不全をきたすとX線画像上ではうっ血所見が認められます。肺うっ血は肺に水が多くなった状態であるため、通常よりもX線が通りにくくなり、白っぽい画像になります。また、肺静脈やその周囲の間質に水が溜まることで、とくに下肺を中心に水が溜まって膨れあがり、間質の肥厚が生じます。この状態は、X線画像では肺の下あたりに水平な1cm程の線となって現れ、これを「Kerley's B line」と呼びます(図6)。

このような所見がみられる場合は、呼吸状態に十分注意して看護していく必要があります。さら