

症例1 典型的な先端巨大症の病歴

65歳女性

10年前の健診で高血圧、糖尿病を指摘され内服治療開始。5年前まで血圧140/80 mmHg、空腹時血糖 (FBG) 130 mg/dl、HbA1c 7.0 %で推移。その後、血圧、血糖コントロールが悪化し内服薬を漸増された。血糖コントロールはさらに悪化し、半年前にFBG 180 mg/dl、HbA1c 7.6 %。3年前から膝関節痛が出現し増悪、変形性膝関節症の診断で両側人工膝関節置換術を受けることになった。術前血糖コントロール目的で入院。約8年前から徐々に靴のサイズが変化し23 cmから25 cmに増大、指輪が入らなくなったが、更年期障害によるむくみだと思っていた。数年前から日中の眠気がひどく夫からいびきを指摘される。鼻詰りもある。汗をかきやすくなった。10年来、体重変化なし、顔貌の変化を指摘されたことはない。

《**身体所見**》身長 158 cm、体重 60 kg、BMI 24 kg/m²、血圧 140/100 mmHg、脈拍 70 /min、眉弓膨隆、口唇の肥大と巨大舌、下顎突出、手指肥大、皮膚湿潤を認める。視野障害なし。

《**検査所見**》肝機能・腎機能に異常なし、FBG 160 mg/dl、血中Cペプチド 2.52 ng/ml、LDLコレステロール 150 mg/dl、中性脂肪 56 mg/dl、成長ホルモン (GH) 13 ng/ml (基準値 5未満)、IGF-1 285 ng/ml (年齢性別基準値 64 ~ 188)、75 g経口ブドウ糖負荷試験時のGH: 負荷前 13 ng/ml、負荷後30分 12 ng/ml、負荷後60分 12 ng/ml、負荷後120分 14 ng/ml (カットオフ値 負荷後底値0.4未満)。下垂体MRIで下垂体に15 mmの造影不良域あり。

《**診断・治療**》検査所見から先端巨大症と診断された。経蝶形骨洞的下垂体腫瘍摘出術を受け、術後は高血圧、糖尿病ともに治癒した。

ACTH産生腫瘍による異所性ACTH症候群)とACTH非依存性クッシング症候群 (コルチゾール産生副腎腺腫に代表される副腎性クッシング症候群)がある。クッシング病が約70%を占め最も頻度が高く、次いで副腎性クッシング症候群が約25%である。クッシング病、副腎性クッシング症候群は30~40歳に多く、男女比は約1:8と女性に多い³⁾。異所性ACTH症候群の原疾患は悪性腫瘍、カルチノイド腫瘍などであり、中高年に多く、男女差はみられない。

代謝合併症

クッシング症候群の55~85%に高血圧、20~40%に糖尿病、20~60%に糖負荷試験で耐糖能異常がみられる^{4,5)}。一方、糖尿病におけるクッシング症候群の頻度は明らかではないが、2型糖尿病にクッシング症候群が潜在していることが報告されており、クッシング徴候が明らかでない2型糖尿病における頻度は1~9%と比較的高いことが報告されている⁶⁾。血糖コントロールが困難でインスリン治療が必要な症例が多い。

グルココルチコイドによる耐糖能異常の機序として、グルココルチコイドによるインスリン抵抗性増大や視床下部のneuropeptide Y増加による過食が考えられている。

臨床所見

中心性肥満、近位筋筋力低下、赤ら顔、満月様顔貌、赤色皮膚線条などの特徴的な身体所見を示す (図2)。ほとんどの症例では症状は数年かけて緩徐に進行する。クッシング徴候の程度は個人差が大きく、本症の診療経験が豊富でないと所見に気づくのは困難である。また数年前の顔写真との比較が必要な場合もある。比較的客観性のある所見は四肢の打撲痕 (皮下出血斑)で、本人が自覚しない軽微な打撲でも出現しやすい。ACTH依存性クッシング症候群でみられる男性化 (多毛)の確認は女性で毎日髭を剃るかを問う。非特異的な所見として高血圧、糖尿病以外に脂質異常症、骨粗鬆症、尿路結石、月経異常などが認められる。高血圧や糖尿病が数年から数ヶ月の間に出現あるいは悪化することが多い。一般検査所見では白血球増加、好酸球減少、低カリウム血症などがみられる。典型例の病歴を症例2に示す。

検査・診断

本症が疑われる場合は、午前中の早い時間に安静空腹時のACTHおよび血中コルチゾール濃度を測定する。クッシング病、異所性ACTH症候群ではACTHが正常上限から高値、副腎性クッシング症候群ではACTHが測定感

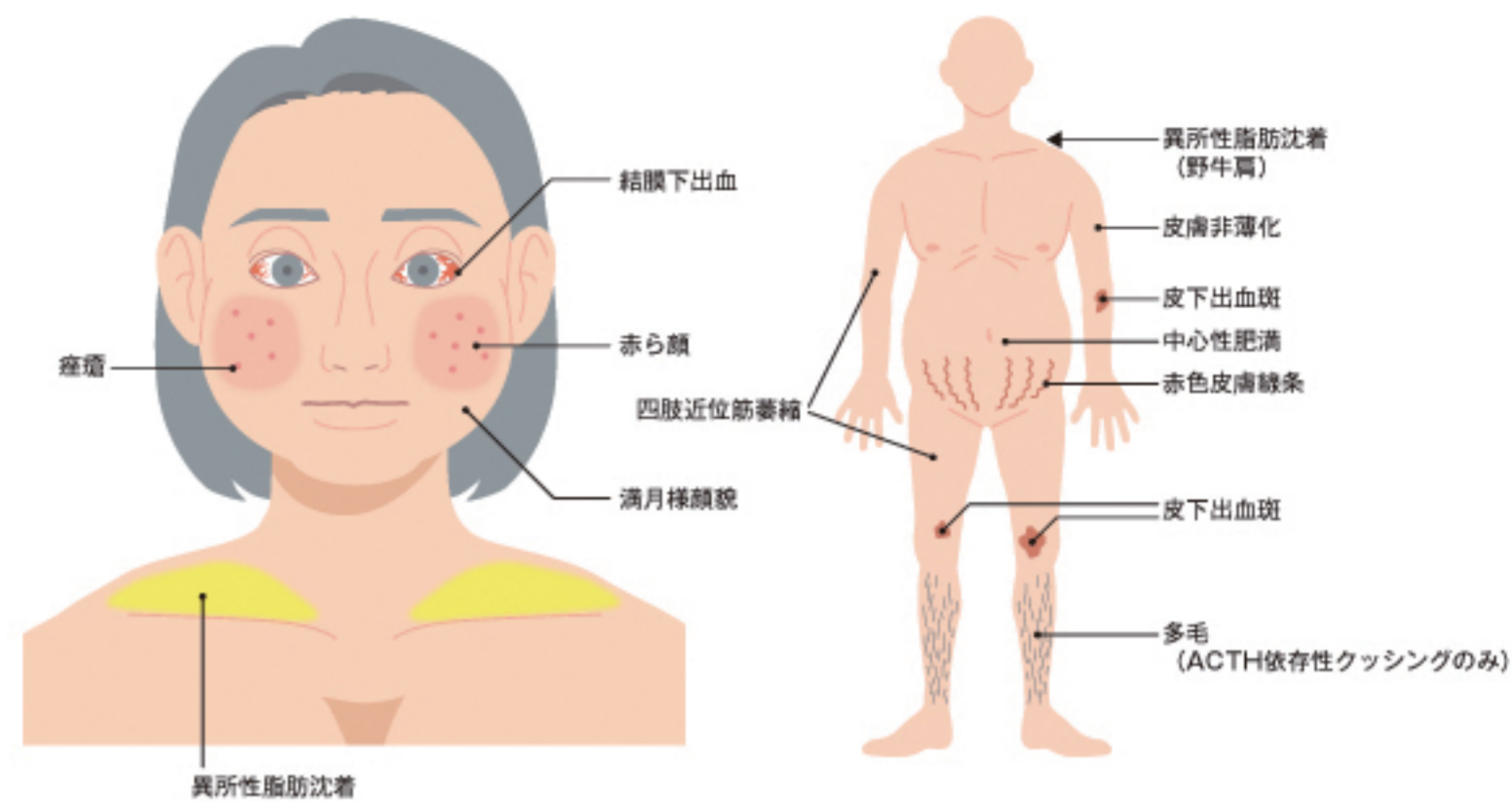


図2 クッシング症候群の特徴的身体所見

症例2 典型的なクッシング症候群の病歴

44歳女性

3年前の健診で初めて高血圧 (148/92 mmHg) を指摘され内服治療開始。血圧は130/80 mmHgにコントロールされていた。3年前の空腹時血糖 (FBG) 118 mg/dl、HbA1c 6.0 %、2年前のFBG 120 mg/dl、HbA1c 6.7 %で内服治療を開始。1年前のFBG 136 mg/dl、HbA1c 7.4 %と悪化あり、内服薬を漸増された。6ヵ月前のFBG 140 mg/dl、HbA1c 7.9 %、体重増加、食生活、運動量の変化がないことから血糖コントロール悪化の原因検索のため胸腹骨盤CTが施行された。両側副腎の腫大を指摘され、ACTH 63.9 pg/ml (基準値 10 ~ 60)、血中コルチゾール 26.4 μg/dl (基準値 6 ~ 18)であった。改めて詳しく話を聞くと、もともと月経順調であったが2年前から稀発月経、約半年前から髭を毎日剃るようになり、暗紫色の小打撲痕ができて、立ち上がる時に大腿の筋力低下を自覚している。

《**身体所見**》身長 160 cm、体重 64 kg、BMI 25 kg/m²、血圧 155/100 mmHg、脈拍 80 /min、中心性肥満あり、四肢は細く大腿筋力低下あり、満月様顔貌、右結膜下出血、皮膚色素沈着、髭あり、四肢に皮下出血斑あり、腹部赤色皮膚線条なし

《**検査所見**》肝機能・腎機能に異常なし、FBG 121 mg/dl、血中Cペプチド 2.63 ng/ml、LDLコレステロール 75 mg/dl、中性脂肪 200 mg/dl、午後11時の血清コルチゾール 12.1 μg/dl (カットオフ値 5 μg/dl未満)、1 mgデキサメタゾン抑制試験後のコルチゾール 17.9 μg/dl (カットオフ値 5 μg/dl未満)。下垂体MRIで下垂体に3 mmの造影不良域あり。

《**診断・治療**》検査所見からクッシング病と診断された。経蝶形骨洞的下垂体腫瘍摘出術を受け、術後はヒドロコルチゾン補充療法を開始された。ヒドロコルチゾン漸減・中止に伴い高血圧、糖尿病は治癒した。

度以下に抑制されている。血中コルチゾールは約50%の症例で高値だが、約50%では基準値内を示す。確定診断としてコルチゾールの自律性分泌を証明するため1 mgデキサメタゾン抑制試験 (クッシング病を疑う場合は0.5

mgデキサメタゾン抑制試験)を施行し、血中コルチゾールが基準値以下に抑制されないことを確認する。クッシング症候群の診断が確定したら局在診断のため下垂体MRI、腹部CT、異所性ACTH産生腫瘍検索のための画像検査