7 除菌後発見胃癌について

八木一芳[1)]，星　隆洋[2)]，阿部聡司[3)]，森田慎一[4)]，須田剛士[5)]，寺井崇二[6)]

1）新潟大学地域医療教育センター 魚沼基幹病院 消化器内科 特任教授
2）新潟大学地域医療教育センター 魚沼基幹病院 消化器内科 特任助教
3）新潟大学地域医療教育センター 魚沼基幹病院 消化器内科 特任講師
4）新潟大学地域医療教育センター 魚沼基幹病院 消化器内科 特任准教授
5）新潟大学地域医療教育センター 魚沼基幹病院 消化器内科 特任教授 / 副院長
6）新潟大学医歯学大学院医歯学総合研究科 消化器内科 教授

除菌後胃では中間帯が視認できることが多い．除菌後発見胃癌はその中間帯に発生することがまれでなく，凹凸，発赤，褪色が混在する背景の中に存在するため癌の指摘が困難となり注意が必要である．また一見胃炎のように見える除菌後発見胃癌を癌と非癌上皮が混在するタイプ，周囲からの非癌上皮が伸展し癌の表層を覆うタイプ，癌の深部に存在する非癌腺管が表層近くまで伸展するタイプの組織別にまとめ症例を呈示した．それらの癌を診断するコツは除菌後胃に現れる胃炎粘膜の内視鏡像を熟知し，それとは異なる癌を示唆する内視鏡像に気付き，外側の背景粘膜から癌の存在する内側に向かって丁寧に観察することである．これは通常内視鏡でもNBI拡大内視鏡でも同様である．また非腫瘍の腺窩上皮を残しながらも癌が胃底腺に置き換わる病変に出現する内視鏡像もマスターすると，さらにさまざまな病変が診断できるようになる．

はじめに

2013年に*Helicobacter pylori*（ピロリ菌）感染胃炎に対する除菌治療が保険認可されて以来，除菌後胃が増加している．プロトンポンプインヒビター（PPI）の長期投与などから自然除菌症例も増えている．それらを背景に除菌後発見胃癌は増加し，Endoscopic submucosal dissection（ESD）で治療される粘膜内癌は活動性胃炎より非活動性胃炎症例のほうが多いとの報告もある．また除菌後発見胃癌は胃炎様で発見や範囲診断が困難な症例が比較的多いことも報告されており，その組織像の特徴も報告されている[1-4)]．本稿ではこのような除菌後発見胃癌の特徴をまとめてみた．

除菌後胃の内視鏡的特徴，特に中間帯

除菌後発見胃癌が発生する背景粘膜である除菌後胃について述べるが，その前に活動胃炎について説明する．

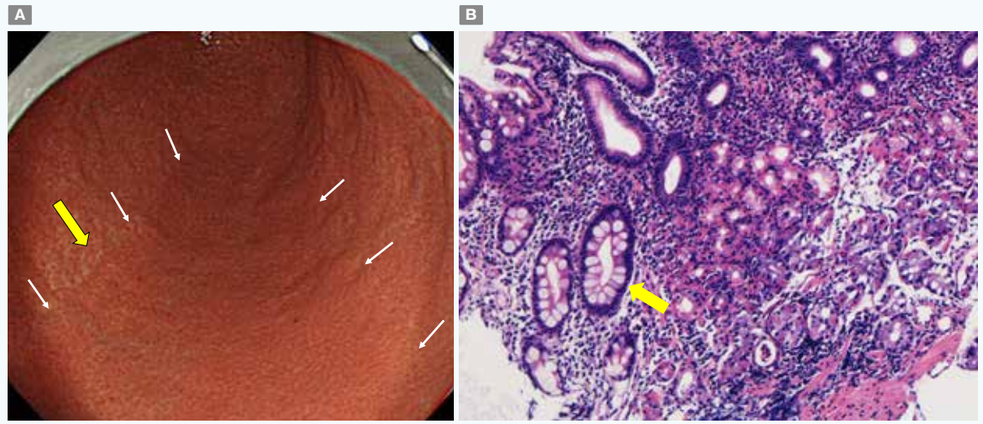

図1 ピロリ菌陽性の活動性胃炎
A．活動性胃炎のびまん性発赤（白矢印内）．白矢印は腺境界．
B．Aの黄色矢印の生検組織．中央に活動性炎症を伴った胃底腺を認める．黄色矢印は腸上皮化生．

ピロリ菌の慢性感染では胃粘膜に好中球浸潤による活動性炎症および胃粘膜萎縮が生じる．活動性炎症は内視鏡的にはびまん性発赤として観察され，胃粘膜萎縮は白色調の萎縮粘膜帯で観察される．図1Aはピロリ菌陽性の活動性胃炎である．白矢印は腺境界であり，その内側は胃底腺粘膜であり，びまん性発赤が観察される．白矢印の外側が萎縮粘膜帯であるが胃底腺領域に比し，白色調である．慢性胃炎ではピロリ菌は胃底腺粘膜に多く付着する傾向があり，好中球浸潤の存在する活動性炎症は胃底腺粘膜に著明となる．そのためうっ血などによるびまん性発赤は胃底腺粘膜に観察される．また腺境界付近の萎縮粘膜（図1A 黄色矢印）を生検すると腸上皮化生と炎症細胞浸潤を伴った胃底腺が混在する粘膜が採取される（図1B）．胃底腺と腸上皮化生が混在する「中間帯」[4)]と呼ばれる部位の生検組織である．中間帯は胃底腺が連続的に存在する領域と完全に消失した領域の間に存在するとされているが活動性胃炎では内視鏡的には視認できない[4)]．

それでは次に除菌後の非活動性胃炎を見てみよう．除菌によりピロリ菌が消失すると胃底腺領域の好中球浸潤は消失し，びまん性発赤は消退し白色調に変化する．図2Aの白矢印が腺境界で左下側が胃底腺粘膜である．そして腸上皮化生が存在する萎縮粘膜帯は白矢印の右上側に観察されるが，相対的に発赤調で観察される．腺境界を挟んだ粘膜の色調が逆転するので筆者は「色調逆転現象」と呼んできた[4,5)]．さらに非活動性胃炎では，腺境界より萎縮側の発赤の中に白色の隆起が散在する所見を認める（図2A 黄色矢印）．これは活動性胃炎では視認できなかった「中間帯」が除菌により視認できるようになった所見である[4)]．

このように，除菌後胃では中間帯が視認できることが多い[4)]．生検すると胃底腺と腸上皮化生が混在している組織が採取される（図2B）．除菌により中間帯が視認される理由は次の通りである．まず胃底腺に存在する活動性炎症（図1Bに見られるような）は消失し，胃底腺に連続している表層腺窩上皮は再生し過形成傾向となり，白色の隆起を形成していく．その周りに存在していた腸上皮化生はそのまま残り，発赤として観察される．その結果，発赤の腸上皮化生に白色の隆起の胃底腺粘膜が混在した中間帯が凹凸の赤白の領域として視認されるようになる[4)]．

昨今，未感染胃，活動性胃炎（ピロリ菌陽性），非活動性胃炎（除菌または自然除菌でピロリ菌陰性）の症例を内視鏡検査で診断することが求められている．是非これら