

1 概念・定義

が貯留し、ダグラス窩穿制の目的部位となる臨床
上重要な部位である。また腹膜は、子宮の両側方

に袂を広げたように張り出した襞を形成し、これ
を子宮広間膜という。

I 女性性器の解剖と生理 ●●●

1 女性性器と骨盤腔 (図1.1.1)

女性性器(生殖器)は、内性器(腔、子宮、卵管、
卵巣)と外性器(外陰)から成る。女性性器の大部分は小骨盤腔内の中央に存在する。腔および子宮は、膀胱、尿道の後方、ダグラス窩の前方に位置している。子宮から左右側方に伸びる卵管および卵巣は、付属器と総称される。

これら骨盤内の諸臓器間や骨盤壁間は骨盤腹膜で覆われており、隣接する臓器間には腹膜の凹みが認められる。膀胱と子宮の間は膀胱子宮窩、直腸と子宮の間はダグラス窩と呼ばれる。立位および仰臥位において腹腔内で最も低位となるダグラス窩は、異所性妊娠では血液、骨盤腹膜炎では膿

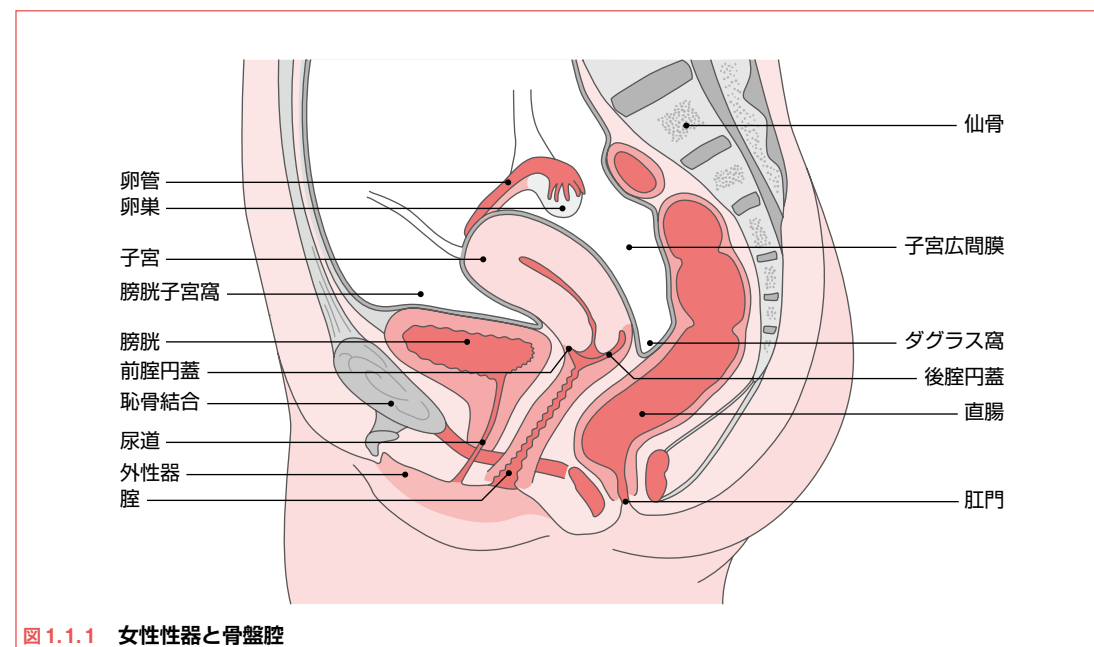


図1.1.1 女性性器と骨盤腔

2 内性器の解剖 (図1.1.2)

①腔

腔は腔前庭より子宮腔部に至る、管状の器官である。腔の前方には尿道および膀胱、後方には直腸およびダグラス窩が隣接している。腔の長さは前壁約7cm、後壁約9~10cmで、腔入口部が最も狭く、腔は前後に圧平され、その横断面は横長のH状を呈する。上端は子宮腔部を取り囲んで腔円蓋を形成する。腔円蓋は前部より後部が深くなっており、後腔円蓋は腹膜を介してダグラス窩に対面している(図1.1.1)。

②子宮

子宮は、胎児成育の場である子宮体部と、胎児の通過管である子宮頸部に大別される。

子宮体部は、子宮の上部2/3を占め、洋ナシ様の形態をしている。子宮体は上部と下部に分けられ、子宮体下部(子宮峡部)は組織学的内子宮

口と解剖学的内子宮口との間に位置する。組織学的内子宮口は、子宮内膜と子宮頸部内膜との境界を示し、解剖学的内子宮口は肉眼的な子宮腔と子宮頸管の組織学的な境界を示す。

子宮頸部は子宮の下方1/3を占める円柱状の部分であり、一部は腔腔に突出し、その縦軸方向の長さは3~4cmである。上限の組織学的内子宮口から腔壁附着部までを子宮腔上部、さらに腔壁附着部以下の子宮頸部下端の腔内に突出している部分を子宮腔部という。

③卵巣・卵管

卵巣は小骨盤腔内の左右両側に存在する、片側約7g程度の母指頭大の器官である。卵巣は皮質と髓質に分けられ、固有卵巣索と卵巣提索、子宮広間膜に連なっている。皮質は、胚上皮、黄体・白膜、卵胞を含む実質層で、髓質には、血管やリ

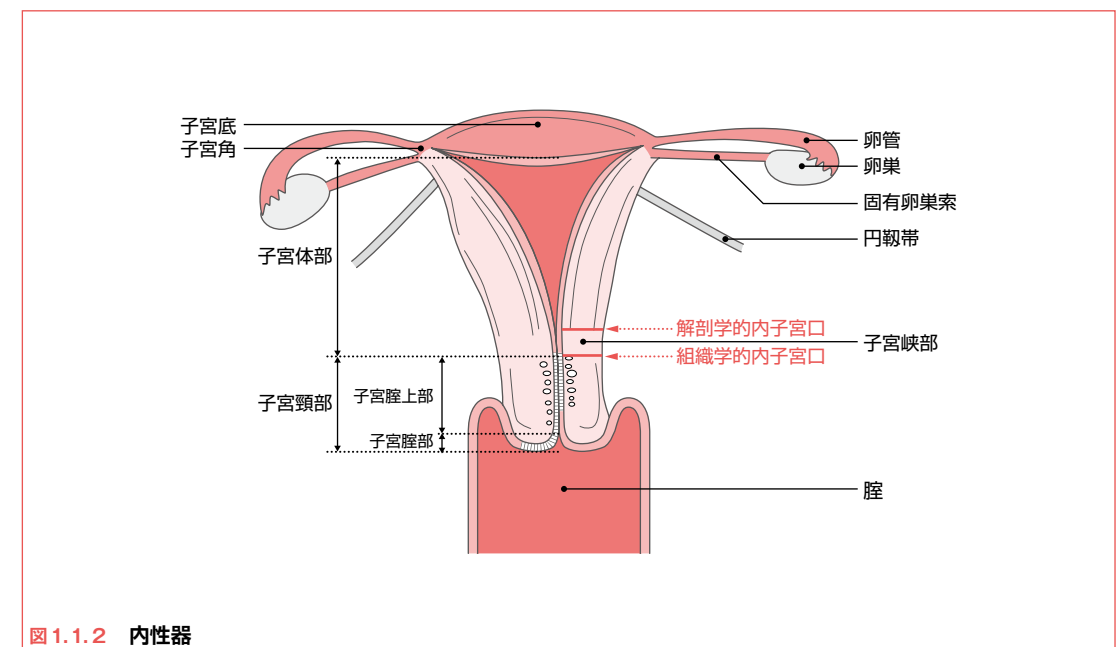


図1.1.2 内性器